·短篇论著·

微创手术治疗18例布鲁菌病髋关节炎合并早期股骨头坏死的疗效

张耀　高峥嵘　张强　赵昌松　陈佳敏　赵汝岗　马睿

【摘要】目的　探讨微创手术治疗布鲁菌病髋关节炎合并早期股骨头坏死的疗效。**方法**　回顾性分析首都医科大学附属北京地坛医院骨科2012年11月至2016年3月收治的18例布鲁菌病髋关节炎合并早期股骨头坏死患者，术前采用四联抗布鲁菌病药物（多西环素 + 利福平 + 左氧氟沙星 + 头孢曲松钠）治疗2～3个疗程后，局部症状仍缓解欠佳，最后行微创手术钻孔减压 + 同种异体骨植骨 + 关节腔穿刺冲洗治疗。术后采用疼痛视觉模拟评分（VAS）、髋关节功能Harris评分、红细胞沉降率（ESR）和C-反应蛋白（CRP）以评估疗效。**结果**　18例患者术后手术切口Ⅰ期愈合。术后病理学发现骨质结构变性坏死和滑膜增生，且Gimesa染色均发现短球状布鲁杆菌。典型病例术前髋部X线显示右侧股骨头外形正常，存在关节间隙，股骨头内可见散在囊状影；CT可见右侧股骨头可见散在囊状影，边缘硬化；MRI显示右髋部骨和周围软组织异常信号改变，T1加权成像（T1WI）表现为低信号，T2加权成像（T2WI）及压脂T2WI表现为混杂高信号，增强后可见强化。患者术后12个月复查髋部X线显示囊状区域骨质填充；CT显示囊状坏死区域骨质填充；MRI显示骨与软组织异常信号改变较前恢复。18例患者术后髋关节疼痛和髋关节功能均有显著改善，患者术前、术后1个月、3个月、6个月、12个月和24个月VAS评分（$F = 260.721$、$P < 0.001$）和Harris评分（$F = 157.585$、$P < 0.001$）差异均有统计学意义；以上时间点患者ESR（$F = 19.715$、$P < 0.001$）和CRP（$F = 34.882$、$P < 0.001$）水平均具有统计学差异。**结论**　布鲁菌病髋关节炎合并早期股骨头坏死患者在药物治疗基础上，通过微创手术能缓解或解除疼痛，利于患者早期康复。

【关键词】布鲁菌病髋关节炎；早期股骨头坏死；微创手术治疗

Minimally invasive surgical treatment of brucellar osteoarthritis complicated with early osteonecrosis of femoral head *Zhang Yao, Gao Zhengrong, Zhang Qiang, Zhao Changsong, Chen Jiamin, Zhao Rugang, Ma Rui. Department of Orthopedics, Beijing Ditan Hospital, Capital Medical University, Beijing 100015, China*

Corresponding author: Zhang Qiang, Email: zhangqwte@sina.com

【Abstract】Objective　To investigate the efficacy of minimally invasive surgical treatment on brucellosis hip arthritis complicated with early femoral head necrosis. **Methods**　Data of 18 patients with brucellosis hip arthritis and early femoral head necrosis from the Department of Orthopedics, Beijing Ditan Hospital, Capital Medical University from November 2012 to March 2016 was collected. Local symptoms remained poor for the 18 cases after 2-3 courses of preoperative treatment with a four-linked anti-brucellosis agent (doxycycline + rifampicin + levefloxacin + sodium ceftreaxone), then all patients were treated with core decompression combined with allograft bone grafting and joint cavity puncture irrigation. Postoperatively, the clinical efficacy were assessed by pain visual analogue score (VAS), hip function Harris score, erythrocyte sedimentation rate (ESR) and C-response protein (CRP). **Results**　All 18 patients achieved post-surgical incision Ⅰ phase. Postoperative pathological observation showed that the 18 patients had bone structural necrosis and synovial hyperplasia, Moreover, *B. glomeruli* was found by Gimesa staining. Among the typical cases, the preoperative hip X line showed the normal appearance of the right femoral head and the

DOI：10.3877/cma.j.issn.1674-1358. 2021. 04. 011

基金项目：首都医科大学附属北京地坛医院院内科研基金“桥梁计划”项目（No. DTQL201803）；北京市中西医结合研究所建设项目

作者单位：100015 北京，首都医科大学附属北京地坛医院骨科

通信作者：张强，Email：zhangqwte@sina.com

presence of joint gaps, the scattered capsule shadow could be seen in the femoral head. CT showed that the right femoral head was visibly scattered in the capsule shadow, with edge hardening. MRI showed abnormal signal changes in the right hip bone and surrounding soft tissue, T1WI showed a low signal, T2-weighted imaging (T2WI) and T2-weighted imaging (T2WI) with pressure fat showed promiscuous high signals, and strengthening signals could be seen after enhancement. The hip X line was reviewed 12 months after surgery, which showed bone filling in the cystic region; CT showed bone packing in cystic necrotic region; MRI showed abnormal signal changes in bone and soft tissue. All 18 patients had significant improvements in hip pain and hip function. VAS scores (F = 260.721, P < 0.001) and Harris scores (F = 157.585, P < 0.001) of 18 cases at preoperative, 1, 3, 6, 12 and 24 months after surgery were significantly different. The levels of ESR (F = 19.715, P < 0.001) and CRP (F = 34.882, P < 0.001) of 18 cases were significantly different at the above time points. **Conclusions**　Based on drug treatment, patients of brucellosis hip arthritis complicated with early femoral head necrosis could relieve or remove the pain through minimally invasive surgical treatment, which could benefit to the early recovery.

【Key words】Brucellar osteoarthritis; Early osteonecrosis of femoral head; Minimally invasive surgical

布鲁菌病是一种人兽共患的传染性变态性疾病，可破坏人体各个系统，在骨关节系统以布鲁菌病脊柱炎多见，当髋关节受损时，易被误诊，对人体造成极大危害[1-2]。近年来，布鲁菌病的致病因素从职业相关性变成主要由食物引起，且髋关节炎的发病率亦逐年增加。2012年11月至2016年3月，首都医科大学附属北京地坛医院骨科通过微创手术和药物成功治疗了18例布鲁菌病髋关节炎合并早期股骨头坏死患者，取得了较为满意的疗效，现报道如下。

资料与方法

一、一般资料

18例患者中男性12例、女性6例；年龄40～62岁，平均46.4岁。病变部位：左髋10例，右髋6例，双髋2例。临床表现包括关节肿胀、疼痛、活动受限及发热、出汗等。16例患者有牛羊或牛羊制品接触史，2例患者流行病史不详。根据我国卫生部地方病防治司发布的布鲁菌病诊断标准，18例患者通过流行病史、临床表现、体征、化验检查和影像学检查等确诊[3]。

18例患者入院检查结果：红细胞沉降率（erythroeyte sedimentation rate，ESR）为34～108 mm/h，平均为48 mm/h；C-反应蛋白（C-reactive protein，CRP）为39～114 mg/L，平均为56 mg/L；18例患者虎红平板凝集试验（rose bengal plate agglutination test, RBP）均为阳性或弱阳性。

18例患者X线、电子计算机断层扫描（computed tomography，CT）及核磁共振（magnetic resonance imaging，MRI）等影像学表现均符合布鲁菌病髋关节炎，同时合并早期股骨头坏死[2, 4]，特别是MRI可见病灶组织在T1相表现为低信号或等信号，在T2及压脂相表现为高信号或混杂高信号，增强后可见局部病灶组织强化信号。

二、方法

1. 药物治疗：结合感染科会诊意见及《布鲁氏菌病诊疗指南（试行）》[5]中推荐方案，选用三联或四联抗布鲁菌病药物治疗方案：口服盐酸多西环素片200 mg/d，利福平胶囊600 mg/d或静脉滴注利福平注射液0.45 g/d，静脉滴注甲磺酸左氧氟沙星注射液500 mg/d，根据个体情况静脉滴注头孢曲松钠注射液2 g/d，2周为1个疗程，共治疗2～3个疗程，治疗期间定期复查ESR、CRP及肝肾功能指标，并根据个体情况加用保肝药物。

2. 手术治疗：经过抗布鲁菌病药物治疗，本研究中18例患者髋部症状缓解不佳，最后行手术钻孔减压 + 同种异体骨植骨 + 关节腔穿刺冲洗治疗。术前评估患者的营养状态，给予支持治疗。除常规术前准备外，血红蛋白不低于110 g/L，ESR处于下降趋势且≤ 45 mm/h，CRP处于下降趋势且≤ 15 mm/h时进行手术。如果患者术前出现发热，需待体温恢复正常后再进行手术。

手术过程：患者硬膜外麻醉并采取仰卧位。骨穿针于髂骨处穿刺抽吸骨髓血，混入同种异体骨备用。患侧垫高约15°～20°，切口位于大腿外侧大转子下方2 cm处。C臂引导下将穿刺针到达坏死区，在压力升高的骨骼处做减压孔，拒绝在股骨头的软骨表面打孔，才能保证压力成功释放，将同种异体骨植入减压通道并分层打压。然后，在C臂透视引导下使用粗腰椎穿刺针，穿刺针后接50 ml注射器。将针刺入关节腔试行抽吸，可变换针头方向，尽可能抽吸脓液后，更换注射器并将稀释的链霉素注入关节腔（手术前皮试为阴性）。当注射器推力加大，更换注射器，继续抽吸脓液，重复操作3～4次，直至抽吸液变成透明液，将稀释的链霉素注入关节腔后，拔出穿刺针，手术完成。

术后定期复查血常规、肝肾功能、电解质，若出现低血红蛋白、低白蛋白或电解质异常等及时纠正。术后1周可拄

拐下地活动。术后3月内禁止患肢负重，根据复查情况及时脱拐。术后需继续口服盐酸多西环素片200 mg/d，口服利福平胶囊600 mg/d，6～8周，若ESR、CRP仍偏高，需延长用药至12周，3次复查正常后方可停药。

3. 疗效评价：髋关节功能Harris评分改善幅度：优：评分≥ 90分，髋部疼痛消失；良：90 ＞评分≥ 80分，偶尔发生髋部疼痛，关节活动未受影响；可：80 ＞评分≥ 70分，髋部疼痛；差：评分＜ 70分，髋部疼痛明显，关节活动明显受限；疼痛视觉模拟评分（visual analogue scales，VAS），范围0～10分，0分：完全无痛，1～3分：轻度，4～6分：中度，7～9分：重度，10分：剧烈疼痛。

定期检测患者ESR和CRP水平以评估布鲁菌病活动情况；术后定期复查X线、CT及MRI等影像学转归[6]。

三、统计学处理

采用SPSS 16.0统计软件进行数据分析。VAS评分、Harris评分、ESR和CRP等均为正态分布的计量资料，采用$\bar{x} \pm s$表示，多组整体比较采用重复测量方差分析，组间两两比较采用LSD-t检验，以$P < 0.05$为差异具有统计学意义。

结　果

一、患者术后骨组织病理

18例患者术后手术切口Ⅰ期愈合。入组患者术后病理学观察发现骨质结构变性坏死，滑膜增生（图1a），且Gimesa染色均发现短球状布鲁杆菌（图1b）。

二、典型病例

46岁男子右髋疼痛伴发热、出汗1年，加重伴行走困难1个月，务农，有羊群接触史，临床诊断为布鲁菌柄髋关节炎、股骨头坏死，给予抗布鲁菌病药物治疗后局部症状未缓解。手术前后典型病例影像学资料见图2～4。

三、18例患者术前和术后不同时间点VAS和Harris评分

18例患者术后髋关节疼痛明显减轻，生活能力显著改善。患者手术前、术后1、3、6、12和24个月VAS评分（F = 260.721、$P < 0.001$）和Harris评分（F = 157.585、$P < 0.001$）差异均有统计学意义，见表1。

四、18例患者术前和术后不同时间点ESR和CRP水平

患者手术前、术后1、3、6、12和24个月ESR（F = 19.715、$P < 0.001$）和CRP（F = 34.882、$P < 0.001$）水平

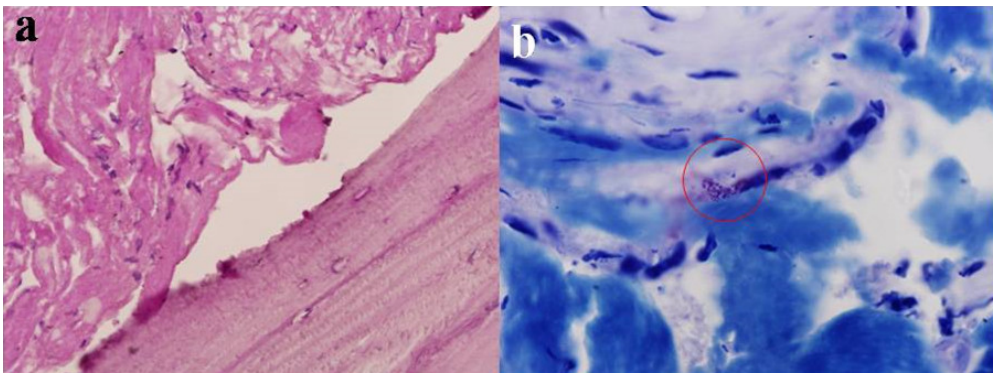

注：a：病理学观察发现骨质结构变性坏死，滑膜增生（HE染色，× 40）；b：Gimesa染色可见大量布鲁杆菌（圆圈所示，× 100）

图1 布鲁菌病髋关节炎患者术后骨组织病理

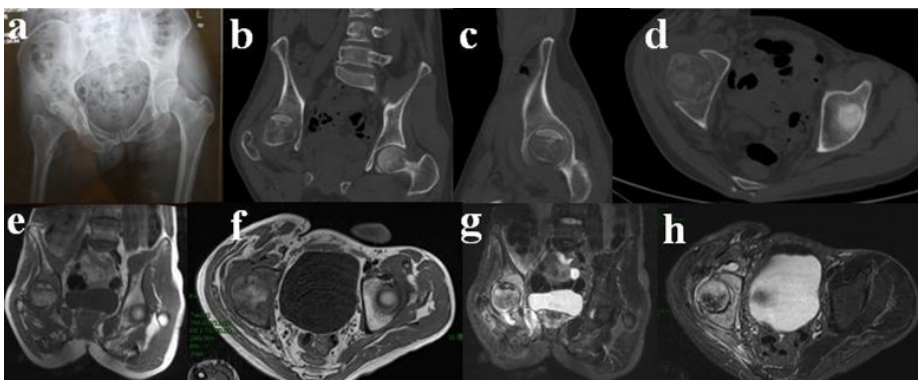

注：a：术前X线显示右侧股骨头外形正常，关节间隙存在，股骨头内可见散在囊状影；b～d：术前CT可见右侧股骨头可见散在囊状影，边缘硬化；e～h：术前MRI显示右髋部骨和周围软组织异常信号改变，T1WI表现为低信号，T2WI及压脂T2WI表现为混杂高信号，增强后可见强化

图2 典型患者术前髋部X线、CT及MRI图像特征

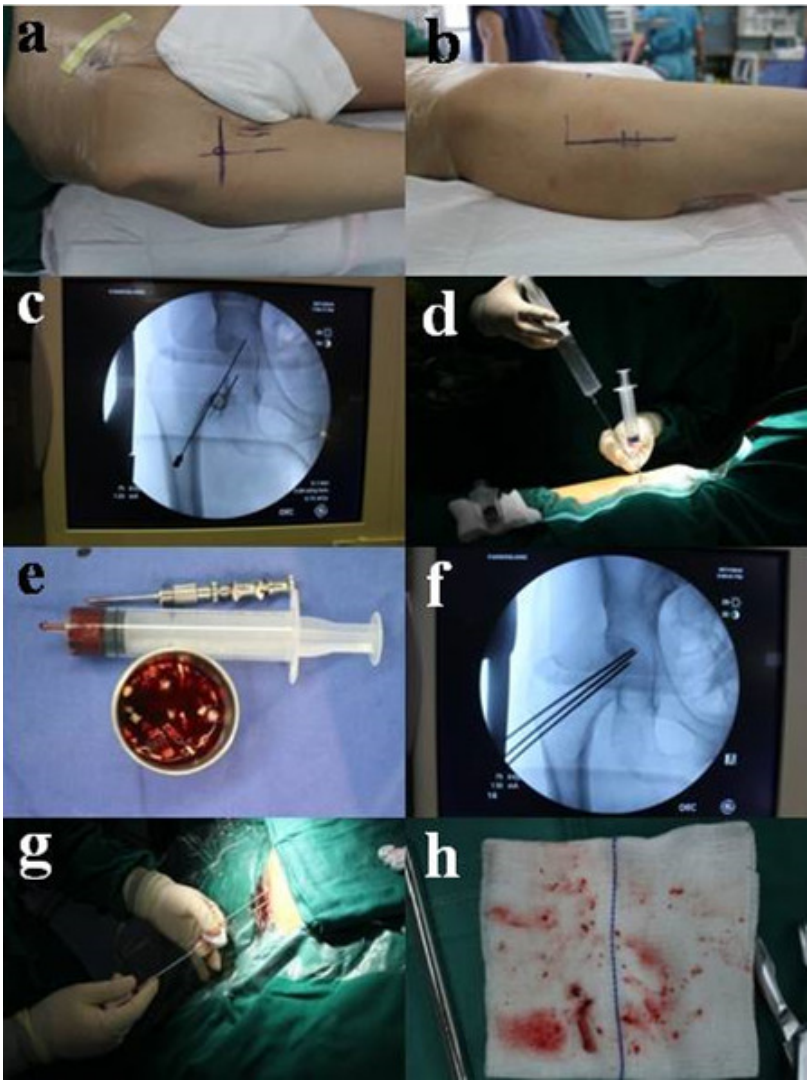

注：a～d：术中C臂透视定位，关节间隙穿刺抽吸；e～h：钻孔减压，将混有骨髓血的同种异体骨打入进行植骨

图3 典型患者的手术操作过程

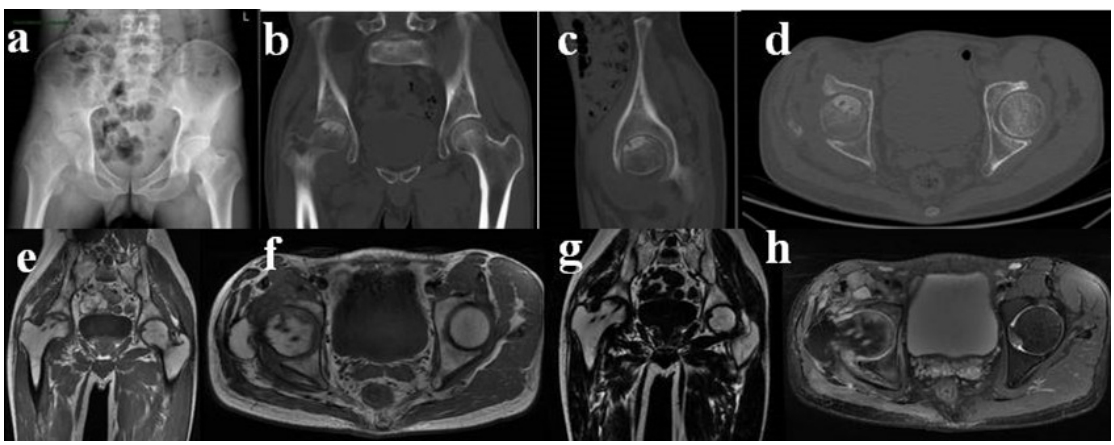

注：a：术后12个月复查X线显示囊状区域骨质填充；b～d：术后12个月复查CT显示囊状坏死区域骨质填充；e～h：术后12个月复查MRI显示骨与软组织异常信号改变较前恢复

图4 典型患者术后12个月髋部复查X线、CT及MRI图像特征

表 1 18 例患者术前和术后不同时间点 VAS 和 Harris 评分（$\bar{x} \pm s$）

时间点	VAS评分	Harris评分
术前	8.54 ± 1.32	54.46 ± 8.54
术后1个月	5.46 ± 0.96	66.43 ± 2.78
术后3个月	3.65 ± 0.88	75.27 ± 4.19
术后6个月	1.57 ± 0.67	79.35 ± 6.33
术后12个月	1.06 ± 0.25	85.23 ± 5.14
术后24个月	0.69 ± 0.32	89.14 ± 3.25
*F*值	260.721	157.585
*P*值	＜ 0.001	＜ 0.001

注：采用重复测量方差分析进行整体比较，组间两两比较采用 LSD-*t* 检验。

VAS：术前 *vs*. 术后 1 个月：$t = 10.702$、$P < 0.001$，术前 *vs*. 术后 3 个月：$t = 15.969$、$P < 0.001$，术前 *vs*. 术后 6 个月：$t = 23.735$、$P < 0.001$，术前 *vs*. 术后 12 个月：$t = 28.801$、$P < 0.001$，术前 *vs*. 术后 24 个月：$t = 35.000$、$P < 0.001$，术后 1 个月 *vs*. 术后 3 个月：$t = 7.815$、$P < 0.001$，术后 1 个月 *vs*. 术后 6 个月：$t = 13.026$、$P < 0.001$，术后 1 个月 *vs*. 术后 12 个月：$t = 17.049$、$P < 0.001$，术后 1 个月 *vs*. 术后 24 个月：$t = 19.684$、$P < 0.001$，术后 3 个月 *vs*. 术后 6 个月：$t = 10.567$、$P < 0.001$，术后 3 个月 *vs*. 术后 12 个月：$t = 11.251$、$P < 0.001$，术后 3 个月 *vs*. 术后 24 个月：$t = 13.420$、$P < 0.001$，术后 6 个月 *vs*. 术后 12 个月：$t = 4.610$、$P < 0.001$，术后 6 个月 *vs*. 术后 24 个月：$t = 6.469$、$P < 0.001$，术后 12 个月 *vs*. 术后 24 个月：$t = 2.915$、$P = 0.010$。

Harris 评分：术前 *vs*. 术后 1 个月：$t = -13.511$、$P < 0.001$，术前 *vs*. 术后 3 个月：$t = -17.724$、$P < 0.001$，术前 *vs*. 术后 6 个月：$t = -19.622$、$P < 0.001$，术前 *vs*. 术后 12 个月：$t = -22.814$、$P < 0.001$，术前 *vs*. 术后 24 个月：$t = -24.146$、$P < 0.001$，术后 1 个月 *vs*. 术后 3 个月：$t = -12.565$、$P < 0.001$，术后 1 个月 *vs*. 术后 6 个月：$t = -17.996$、$P < 0.001$，术后 1 个月 *vs*. 术后 12 个月：$t = -22.617$、$P < 0.001$，术后 1 个月 *vs*. 术后 24 个月：$t = -30.101$、$P < 0.001$，术后 3 个月 *vs*. 术后 6 个月：$t = -6.333$、$P < 0.001$，术后 3 个月 *vs*. 术后 12 个月：$t = -16.327$、$P < 0.001$，术后 3 个月 *vs*. 术后 24 个月：$t = -19.389$、$P < 0.001$，术后 6 个月 *vs*. 术后 12 个月：$t = -10.474$、$P < 0.001$，术后 6 个月 *vs*. 术后 24 个月：$t = -13.675$、$P < 0.001$，术后 12 个月 *vs*. 术后 24 个月：$t = -8.910$、$P < 0.001$

表 2 18 例患者术前和术后不同时间点 ESR 和 CRP 水平（$\bar{x} \pm s$）

时间点	ESR（mm/h）	CRP（mg/L）
术前	48.35 ± 20.64	56.81 ± 21.73
术后1个月	38.22 ± 19.35	28.11 ± 15.33
术后3个月	25.21 ± 15.42	15.25 ± 9.36
术后6个月	12.32 ± 5.26	4.05 ± 2.19
*F*值	19.715	34.882
*P*值	＜ 0.001	＜ 0.001

注：采用重复测量资料方差分析进行整体比较，组间两两比较采用 LSD-*t* 检验。

ESR：术前 *vs*. 术后 1 个月：$t = 6.747$、$P < 0.001$，术前 *vs*. 术后 3 个月：$t = 7.310$、$P < 0.001$，术前 *vs*. 术后 6 个月：$t = 7.464$、$P < 0.001$，术后 1 个月 *vs*. 术后 3 个月：$t = 5.932$、$P < 0.001$，术后 1 个月 *vs*. 术后 6 个月：$t = 5.902$、$P < 0.001$，术后 3 个月 *vs*. 术后 6 个月：$t = 3.884$、$P = 0.001$。

CRP：术前 *vs*. 术后 1 个月：$t = 7.867$、$P < 0.001$，术前 *vs*. 术后 3 个月：$t = 10.709$、$P < 0.001$，术前 *vs*. 术后 6 个月：$t = 10.452$、$P < 0.001$，术后 1 个月 *vs*. 术后 3 个月：$t = 6.298$、$P < 0.001$，术后 1 个月 *vs*. 术后 6 个月：$t = 7.684$、$P < 0.001$，术后 3 个月 *vs*. 术后 6 个月：$t = 5.130$、$P < 0.001$

差异均具有统计学意义，见表2。

讨　论

布鲁菌病是一种全球性人畜共患病，主要分布在中东、中南美洲和亚洲，在我国以内蒙古、新疆、东北、河北、河南和北京等北方地区高发。布鲁菌病常伴随运动系统感染，且常演变成慢性或迁延性，导致诊断和治疗困难。布鲁菌病性骨关节炎的发病率为10%～85%，通常表现为脊柱炎和关节炎[3,7]。全身关节均会受损，特征为颈椎、腰椎、髋、膝、踝、肩、肘以及手等关节疼痛，肿胀常见于膝和踝关节，部分患者关节处按压可出现凹陷，易误诊为股骨头坏死或腰椎间盘突出。同时，布鲁菌病的临床表现常与其他疾病如化脓性关节炎、结核性关节炎混淆，其影像学检查无明显特征，极易被误诊。国内报道的布鲁杆菌主要感染部位为为脊柱[1, 8-9]，而髋关节感染较为少见。布鲁菌病髋关节炎是布鲁杆菌侵入髋关节引起慢性感染引起的非特异性化脓性炎症。布鲁菌病髋关节炎具有明显的流行病学特征，而股骨头坏死与职业无关。与股骨头坏死的临床症状和体征相比较，布鲁菌病髋关节炎患者早期发热、出汗类似上呼吸道感染，体温升高以下午和晚上为主，且发热与疼痛呈正比，体温越高，疼痛越重[1, 8, 10]。

股骨头坏死的原因包括创伤、使用激素、酒精刺激、骨质疏松症和先天性髋臼发育不良等。股骨头坏死有类似布鲁菌病髋关节炎的关节疼痛，关节僵硬，畏寒怕冷和下肢无力，跛行四大症状[11-12]，但少有发热、出汗等症状。仅通过视听检查无法区分，但股骨头坏死无布鲁菌病的流行病学史，布鲁杆菌抗体检测和血培养均为阴性。因此，临床工作中应重点关注布鲁菌病患者的流行病史，区分两种疾病不同的临床表现，并结合实验室检查，防止误诊和误治。

对于髋关节感染合并股骨头坏死有多种治疗方法，但目前尚无可治愈不同类型、不同分期和不同坏死体积股骨头坏死的方法。药物和物理疗法更适合早期股骨头坏死，大部分股骨头坏死患者需要接受手术，保留股骨头的手术有减压术、植骨术和截骨术等，适用于Ⅰ、Ⅱ期和Ⅲ期早期且坏死体积＞ 15%的患者[13]。相关研究表明，股骨头内部生物力学失衡是股骨头塌陷的主要原因[14]，因此在治疗股骨头坏死时，应注重股骨头内部的生物力学平衡，尤为重要的是延缓软骨退变速度。股骨头钻孔减压术通过钻孔能充分清除坏死区内的坏死组织，有效释放坏死区内过高的压力[15]，从而大大缓解髋部疼痛。与此同时，通过植骨促进股骨头内成骨再生，有效改善髋关节活动功能[16]。

药物治疗是布鲁菌病骨关节炎的基础，适用于早期无明显骨质破坏的患者，比如仅仅存在滑膜炎、骨质水肿、关节积液等情况。世界卫生组织（World Health Organization，WHO）建议的治疗方案为两联口服用药，多西环素200 mg/d + 利福平600～900 mg/d治疗6周，或者多西环素200 mg/d（四环素2 g/d）+ 链霉素1 g/d，多西环素（四环素）治疗6周，链霉素治疗2～3周。药物治疗的原则是早期、足量、足疗程、联合和多途径给药[5]。Küse等[17]报道了10例布鲁菌病性骨关节炎患者，分别是布鲁菌病骶髂关节炎6例，布鲁菌病脊柱炎4例，通过采用多西环素、利福平及链霉素的不同组合，结果显示布鲁菌病性骨关节炎的用药时间至少为6周。Jacob等[18]报道了1例布鲁菌病膝关节炎患者，开始用利福平和多西环素治疗50 d，复发后用利福平 + 强力霉素治疗3个月，未再复发，作者认为用药时间短是复发的重要因素。结合本院感染科会诊意见及《布鲁氏菌病诊疗指南（试行）》方案[5]，选用三联或四联抗布鲁菌病药物治疗方案：口服多西环素200 mg/d，口服利福平胶囊600 mg/d或静脉滴注利福平注射液0.45 g/d，静脉滴注甲磺酸左氧氟沙星注射液500 mg/d，根据患者情况静脉滴注头孢曲松钠注射液2 g/d，2周为1个疗程，治疗2～3个疗程[5]，目前均取得满意疗效。

布鲁菌病骨关节炎的手术治疗主要包括关节穿刺、关节镜清理和切开引流等。Papastergiou等[19]报道了1例前交叉韧带重建术后2年因感染布鲁杆菌导致的布鲁菌病膝关节炎患者，第一次行关节镜灌洗 + 清除术。术后3周复查布鲁杆菌凝集试验仍为阳性，再次行关节镜灌洗+清除术。术后口服磺胺甲恶唑/甲氧苄啶 + 多西环素 + 利福平治疗3月，未见复发。Porat等[20]对1例布鲁菌病骶髂关节炎患者行刮除 + 引流术，术后口服四环素治疗6周，链霉素治疗10 d。随访5年，患者骶髂关节活动正常，血清学检查阴性。魏建仝等[21]通过切开引流术治疗1例布鲁菌病髋关节炎，药物治疗6周，未见复发。Jalan等[22]通过髋关节切开引流术治疗布鲁菌病髋关节炎患者1例，术后给予静脉注射庆大霉素7 d，并口服多西环素 + 利福平8周，未见复发。本研究中18例布鲁菌病髋关节炎患者均合并早期股骨头坏死，在对早期股骨头坏死实施手术期间，通过钻孔能到达股骨头内坏死区，释放坏死区内过高压力，有助于坏死区内血管再生，但若仅行钻孔减压术，术后出现骨折和股骨头塌陷的可能性较大[23]。在钻孔减压治疗的同时，通过打压植骨能够对股骨头坏死区进行有效填充，大大增加了股骨头强度，从而使术后出现骨折和股骨头塌陷的可能性大大降低。此外，通过打压植骨能够有效改善股骨头软骨下方的支撑结构，提高股骨头内的结构稳定性，从而大大提高了疗效[24-25]。因此，本研究采用了钻孔减压 + 同种异体骨植骨 + 关节腔穿刺冲洗治疗，术后口服多西环素+利福平治疗，定期复查患者ESR和CRP等指标，未见复发。

关节疼痛，活动受限是大多数患者来医院就诊的主要病因，手术治疗不仅在近期缓解疼痛方面有效，而且在远期缓解或消除疼痛方面也有效。本研究中18例患者通过钻孔减压 + 同种异体骨植骨+关节腔穿刺冲洗治疗后，髋关节疼痛和髋关节功能明显改善，自主生活能力明显改善，术后疼痛VAS评分较术前明显下降，Harris评分较术前显著上升，并且随着时间推移均进一步改善。分析其中原因，一方面通过不断冲洗可以消除炎性因子刺激，另一方面钻孔减压联合同种异体骨植骨能够重建、维持股骨头内生物学稳定，从而减轻炎性组织刺激和压力失衡引起的剧烈疼痛。

综上所述，在药物治疗基础上，通过钻孔减压 + 同种异体骨植骨 + 关节腔穿刺冲洗治疗布鲁菌病髋关节炎合并早期股骨头坏死的疗效较好。但本研究病例数相对较少，缺乏相应的横向比较，需进一步长期随访及进行随机对照研究，以进一步评估其临床疗效。

参 考 文 献

[1] 何杰, 张强, 李鑫. 布鲁杆菌性骨关节炎治疗进展[J/CD]. 中华实验和临床感染病杂志(电子版),2018,12(2):110-113.

[2] 冯强生, 宋月娟, 哈小琴, 等. 187例布鲁菌病患者的临床特征和感染指标分析[J/CD]. 中华实验和临床感染病杂志(电子版),2020,14(1):46-50.

[3] 李兰娟, 任红主编. 传染病学[M]. 北京: 人民卫生出版社,2018:170-174.

[4] Kang JS, Suh YJ, Moon KH, et al. Clinical efficiency of bone marrow mesenchymal stem cell implantation for osteonecrosis of the femoral

head: a matched pair control study with simple core decompression[J]. Stem Cell Res Ther,2018,9(1):274.

[5] 中华人民共和国卫生部. 布鲁氏菌病诊疗指南(试行)[J]. 传染病信息,2012,25(6):323-324, 359.

[6] Ropars F, Mesrar J, Ognard J, et al. Psoas proximal insertion as a simple and reliable landmark for numbering lumbar vertebrae on MRI of the lumbar spine[J]. Eur Radiol,2019,29(5):2608-2615.

[7] Esmaeilnejad-Ganji SM, Roushan MRH, Ebrahimpour S, et al. Brucellosis as a rare cause of olecranon bursitis: case-based review[J]. Rheumatol Int,2019,39(12):2185-2187.

[8] 段治宇, 王勇, 李鸿斌. 布鲁氏菌病关节炎的研究进展[J]. 内蒙古医科大学学报,2020,42(1):109-112.

[9] 周鹏, 邵宏斌, 杨勤旭, 等. 髋关节布氏杆菌感染误诊1例并文献复习[J]. 中国骨与关节损伤杂志,2018,33(4):443-445.

[10] 张鸿, 李勇, 李彧, 等. 布鲁杆菌性骨关节损害的流行病学及临床特征分析[J]. 浙江医学,2018,40(21):2350-2352, 2356.

[11] Fang Y, Ding C, Wang Y, et al. Comparison of core decompression and porous tantalum rod implantation with conservative treatment for avascular necrosis of the femoral head: A minimum 18 month follow-up study[J]. Exp Ther Med,2020,20(1):472-478.

[12] Zhang QY, Li ZR, Gao FQ, et al. Pericollapse stage of osteonecrosis of the femoral head: A last chance for joint preservation[J]. Chin Med J (Engl),2018,131(21):2589-2598.

[13] 王建岳, 赵凯, 范明君, 等. 髋关节感染并发股骨头坏死显微外科治疗的探讨[J]. 中华医院感染学杂志,2014,24(11):2778-2780.

[14] 胡元斌, 周岳来, 李永顺, 等. 有限元分析髓芯减压并同种异体植骨治疗股骨头缺血性坏死的生物力学改变[J]. 中国医学物理学杂志,2020,37(2):243-248.

[15] 乐旸, 董谢. 平髓芯减压治疗股骨头坏死的研究进展[J]. 江西中医药大学学报,2018,30(4):121-123.

[16] 张庆宇, 高福强, 程立明, 等. 髓芯减压自体骨髓单个核细胞移植联合打压植骨治疗双侧股骨头坏死[J]. 中华骨科杂志,2019,39(23):1432-1439.

[17] Köse S, Serin Senger S, Akkoçlu G, et al. Clinical manifestations, complications, and treatment of brucellosis: evaluation of 72 cases[J]. Turk J Med Sci,2014,44(2):220-223.

[18] Jacob NR, Rodríguez CG, Binaghi MA, et al. Brucellosis complicating chronic non-infectious disorders: diagnostic and therapeutic dilemmas[J]. J Med Microbiol,2008,57(Pt 9):1161-1166.

[19] Papastergiou SG, Koukoulias NE, Koumis P, et al. Brucella arthritis of the knee, 1 year after revision of anterior cruciate ligament reconstruction[J]. Brit Med J,2011,14(3):3783-3786.

[20] Porat S. Brucella arthritis of the sacro-iliac joint [J]. Infection, 1984,12(3):205-207.

[21] 魏建仝, 苏秦柳晔, 王雄, 等. 布氏杆菌性关节炎二例报道并文献回顾[J/CD]. 中华临床医师杂志(电子版),2014,(14):2758-2760.

[22] Jalan D, Elhence A, Elhence P. A case of acute septic arthritis hip caused by Brucella melitensis in an adolescent child[J]. Brit Med J,2015,16(7):367-368.

[23] 邵泽豹, 胡涛, 许勇. 微创减压加打压植骨治疗股骨头坏死的临床应用研究[J]. 中外医学研究,2019,17(9):37-38.

[24] 曾红才. 自体骨髓间充质干细胞植入联合髓芯减压植骨支撑术治疗早中期股骨头坏死的临床研究[J]. 实用中西医结合临床,2018,18(9):44-46.

[25] 邓许勇, 杨文龙, 杨凤云, 等. 髓芯减压 + 同种异体骨打压植骨治疗早期股骨头坏死的疗效观察[J]. 当代医学,2018,24(17):67-68.

（收稿日期：2020-06-20）
（本文编辑：孙荣华）

张耀，高峥嵘，张强，等. 微创手术治疗18例布鲁菌病髋关节炎合并早期股骨头坏死的疗效[J/CD]. 中华实验和临床感染病杂志（电子版）, 2021,15(4):281-287.